

Поштовани,

ПИСАРНИЦА ОПШТИНЕ СЕВЕРНА БОСНА

ПРИМЉЕНО: 02. 09. 2025

Орган	Орг. јед.	Б Р О Ј	ПРИЛОГ	ВРЕДНОСТ

Обраћамо Вам се са молбом за одобравање

Једнократне Новчане помоћи за наше Дете
Релуу Новаков, који је до скоро било лечено
од (Neoplasma malignum retroperitoneae) и
прошло кроз више циклуса Хемотерапије.

Лечење је успешно завршено, али смо се током
тог периода суочили са великим трошковима:
путовања свакодневна, лекови, пробиотици, витамини,
посебна исхрана и додатна нега у вези поседне
хигијене.

С обзиром да и даље имамо значајне финанси-
јске потешкоће, молимо Вас да размотрите нашу
молбу за помоћ како би смо лакше пребродили
овај период опоравка. Добили смо препоруку
од Релиних докторица да га носимо на
планину за ефикасниј опоравак... али ми
нисмо у могућности. Касније смо тек сазнали
за наше право које нам није успело јер смо
поднели потребан захтев...


Унапред се захваљујемо на разумевању и помоћи
с поштовањем, Кристиан Новаков, Барбара Копитар

МКР



Такса није наплаћена на основу члана _____ Закона о републичким административним таксама

РЕПУБЛИКА СРБИЈА



ГРАД _____ Врбас

ОПШТИНА _____

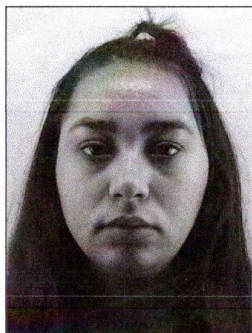ИЗВОД ИЗ МАТИЧНЕ КЊИГЕ РОЂЕНИХ

У матичну књигу рођених која се води за матично подручје _____ ВРБАС под текућим бројем _____ 203
за годину _____ 2024 извршен је упис рођења:

Име	Реља		Мушки (М)
Презиме	Новаков		
Дан, месец, година и час рођења	10. (десети) мај 2024. год. у 18:34 час.		
Место и општина-град рођења, а ако је лице рођено у иностранству и држава	Врбас, Врбас		
Јединствени матични број грађана	1005024830018		
Држављанство	Републике Србије		
Национална припадност	Српска		
Подаци о родитељима	оца	мајке	
Име	Кристиан	Барбара	
Презиме (и презиме пре закључења брака)	Новаков	Коломпар	
Јединствени матични број грађана	0404001840006	1502003825018	
Дан, месец и година рођења	04.04.2001.	15.02.2003.	
Место и општина-град рођења, а ако је лице рођено у иностранству и држава	Кикинда, Кикинда	Сента, Сента	
Држављанство	Републике Србије	Републике Србије	
Пребивалиште и адреса	Србобран, Пап Павла 8	Србобран, Пап Павла 8	
Напомене уписи и забелешке: _____			
200-00-17/2024-26/241889			
Број _____	ВРБАСУ		
у _____	13.05.2024.		
дана _____			
22985841			

Потпис матичара
БОРИС ДЕЛИЋ

ČITAČ ELEKTRONSKE LIČNE KARTE: ŠTAMPA PODATAKA



Podaci o građaninu

Prezime:	КОЛОМПАР
Ime:	БАРБАРА
Ime jednog roditelja:	JANOŠ
Datum rođenja:	15.02.2003.
Mesto rođenja, opština i država:	SENTA, SENTA, REPUBLIKA SRBIJA
Prebivalište:	SRBOBRAN, SRBOBRAN, PAP PAVLA 008
Datum promene adrese:	18.10.2022.
JMBG:	1502003825018
Pol:	Ž

Podaci o dokumentu

Dokument izdaje:	ПС У СРБОБРАНУ
Broj dokumenta:	012306246
Datum izdavanja:	18.10.2022.
Važi do:	18.10.2032.

Datum štampe: 16.05.2024.

1. U čipu lične karte, podaci o imenu i prezimenu imaoaca lične karte ispisani su na nacionalnom pismu onako kako su ispisani na samom obrascu lične karte, dok su ostali podaci ispisani latinickim pismom.
 2. Ako se ime lica sastoji od dve reči čija je ukupna dužina između 20 i 30 karaktera ili prezimena od dve reči čija je ukupna dužina između 30 i 36 karaktera, u čipu lične karte izdate pre 18.08.2014. godine, druga reč u imenu ili prezimenu skraćuje se na prva dva karaktera.
-

Општи подаци о осигуранику

Име: РЕЉА (REĽJA)
Име једног родитеља: КРИСТИАН (KRISTIAN)
Презиме: НОВАКОВ (NOVAKOV)
Датум рођења: 10.05.2024.
Место, општина и држава: СРБОБРАН, Србобран, Србија
Улица: ПАП ПАВЛА, Број: 008
Пол: Мушки
Језик: RS
ЛБО: 30507547567
ЈМБГ: 1005024830018

Подаци о картици здравственог осигурања

Датум издавања: 13.05.2024.
Датум важења: 13.05.2034.
Оверена до: 31.08.2025. (податак преузет са РФЗО сервиса на дан 02.09.2025.)
Трајно оверена: Не

Подаци о носиоцу осигурања

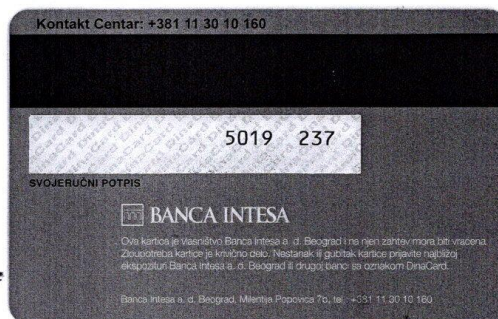
Име: КРИСТИАН (KRISTIAN)
Презиме: НОВАКОВ (NOVAKOV)
ЛБО: 12900068672
ЈМБГ: 0404001840006
Члан породице: Да
Сродство: Дете

Подаци о осигурању

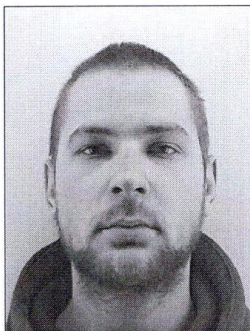Основ осигурања: -7
Датум почетка осигурања: 13.05.2024.
Опис: члан

Подаци о обвезнику плаћања доприноса

Назив: ЧЕЛИК ДРУШТВО СА ОГРАНИЧЕНОМ ОДГОВОРНОШЋУ ЗА ПРОИЗВОДЊУ
И МОНТАЖУ МЕТАЛНЕ КОНСТРУКЦИЈЕ, БАЧКИ ЈАРАК
Седиште: /
Регистарски број: 0
ПИБ/ЈМБГ: 101875185
Делатност: 2511



ČITAČ ELEKTRONSKE LIČNE KARTE: ŠTAMPA PODATAKA



Podaci o građaninu

Prezime:	HOBAKOB
Ime:	КРИСТИАН
Ime jednog roditelja:	KUZMAN
Datum rođenja:	04.04.2001.
Mesto rođenja, opština i država:	KIKINDA, KIKINDA, REPUBLIKA SRBIJA
Prebivalište:	SRBOBRAN, SRBOBRAN, PAP PAVLA 008
Datum promene adrese:	14.11.2022.
JMBG:	0404001840006
Pol:	M

Podaci o dokumentu

Dokument izdaje:	ПС У СРБОБРАНУ
Broj dokumenta:	011878553
Datum izdavanja:	04.04.2022.
Važi do:	04.04.2032.

Datum štampe: 02.09.2025.

U čipu lične karte, podaci o imenu i prezimenu imaoa lične karte ispisani su na nacionalnom pismu onako kako su ispisani na samom obrascu lične karte, dok su ostali podaci ispisani latiničkim pismom.



Institut za onkologiju i radiologiju Srbije

Pasterova 14, 11000 Beograd

**Nalaz specijaliste -
scintigrafija**

Datum **23.07.2025.**

Ime i prezime

RELJA NOVAKOV

Datum
rođenja

10.05.2024.

Jmbg:

1005024830018

Broj istorije
bolesti:

81176/25

Broj
protokola:

Dijagnoza:

Neuroblastoma, slabo diferentovan podtip.
St. post operationem - Adrenalectomiam lateris sinistri cum tumerectomiam et extirpatio lymphonodorum regionalis (31.1.2025.
IZZDIOV)
Neoplasma malignum secundarium lymphonodorum intraabdominalium.
Neoplasma malignum secundarium hepatis et ducti biliferi intrahepatici.
Neoplasma malignum retroperitoneae C48.0

TNM: Klinički stadijum:

PH Nalaz: PH nalaz 10.2.2025. (209/25): resektat tumora u obliku inkapsuliranog nodusa, dimenzija 90x60x55mm, masa 143g. Mikroskopski opis: INPC tumorska klasifikacija. Neuroblastoma, poorly differentiated, MKI (mitotsko karioretski indeks) srednji 2-4%, ganglijska diferencijacija se uočava veoma retko, rozete su fokalno prisutne, nekroza DA, kalcifikacija DA, limfni nodusi (paraaortalni sa prisutnim metastazama - biopsija 210/25). Zaključak: Obzirom na uzrast pacijenta (8 meseci), slabo diferentovan podtip I MKI, tumor se nalazi u povoljnoj histološkoj prognostičkoj grupi (patološka klasifikacija Međunarodnog komiteta za neuroblastoma, 1999,2003). Preseci u parafinu ukalupljenog tumorskog tkiva su dostavljeni za FISH analizu n-myc amplifikacije, u Laboratoriju za medicinsku genetiku IZZMIDS
PH nalaz broj (210/25): dostavljen je konglomerat limfnih nodusa, dimenzija 25x20x10mm i tri odvojena limfna nodusa dimenzija 13x10x5mm, 12x7x6mm i 8x6x2mm. Centralni deo nodusa ispunjen je tumorskim tkivom koje histološki u potpunosti odgovara tumorskom tkivu opisanom na biopsiji br. 209/25.
PH nalaz br. (211/25): ispečak masnog tkiva bez prisustva tumorskog tkiva..

Detaljan lokalni nalaz:

Pregled: Redovni pregled. Tegobe: ..
Trenutno stanje bolesti: Bez relapsa.
Sistemska terapija u toku: Sistemska.

Scintigrafija celog tela ¹²³I-MIBG i SPECT/CT grudnog koša, abdomena i karlice

1. Pacijent je za snimanje pripremljen uz premedikaciju Lugolovim rastvorom. Scintigrafija celog tela je učinjena 24h nakon sporog i.v. ubrizgavanja radiofarmaka ¹²³I-MIBG u dozi od 111MBq.

Snimanje grudnog koša, abdomena i karlice je naknadno rađeno u SPECT/CT modalitetu.

**Scintigrafski
nalaz:**

Na scintigrafiji celog tela ¹²³I-MIBG ne uočavaju se jasne fokalne zone koje bi ukazale na prisustvo patološke akumulacije radiofarmaka. Akumulacija radiofarmaka u nosnoj sluznici, suznim i pljuvačnim žlezdama, srcu, jetri, nadbubrežnim žlezdama i urinarnom traktu je fiziološka.

Potom je rađeno snimanje grudnog koša, abdomena i karlice u SPECT/CT modalitetu. Na niskodoznom CT-u bez kontrasta se ne uočavaju jasne morfološke promene kao ni jasni fokusi patološke akumulacije radiofarmaka ¹²³I-MIBG.

SIOPEN score (osteomedularni): 0/72.

Lekar specijalista:

Dr Biljana Bazić-Dorović, Specijalista
nuklearne medicine

Potpis

Pacijent je obavesten o podacima iz clana 28. stav 1.i 2. Zakona o zdravstvenoj zastiti, potrebnim za davanje pristanka na predlozenu medicinsku meru, u skladu sa clanom 31. i 32. istog Zakona.



Institut za onkologiju i radiologiju Srbije

Pasterova 14, 11000 Beograd

**Nalaz specijaliste -
scintigrafija**

Datum **30.05.2025.**

Ime i prezime **RELJA NOVAKOV**

Datum
rođenja **10.05.2024.**

Jmbg: **1005024830018**

Broj istorije
bolesti:

81176/25

Broj
protokola:

16/25

Dijagnoza:

Neuroblastoma, slabo diferentovan podtip.
St. post operationem - Adrenalectomiam lateris sinistri cum tumorectomiam et extirpatio lymphonodorum regionalis (31.1.2025. IZZZDIOV)
Neoplasma malignum secundarium lymphonodorum intraabdominalium.
Neoplasma malignum secundarium hepatis et ducti biliferi intrahepatici.
Neoplasma malignum retroperitoneaei C48.0

TNM: Klinički stadijum:

PH Nalaz: PH nalaz 10.2.2025. (209/25): resektat tumora u obliku inkapsuliranog nodusa, dimenzija 90x60x55mm, masa 143g. Mikroskopski opis: INPC tumorska klasifikacija. Neuroblastoma, poorly differentiated, MKI (mitotsko karioretski indeks) srednji 2-4%, ganglijska diferencijacija se uočava veoma retko, rozete su fokalno prisutne, nekroza DA, kalcifikacija DA, limfni nodusi (paraaortalni sa prisutnim metastazama - biopsija 210/25). Zaključak: Obzirom na uzrast pacijenta (8 meseci), slabo diferentovan podtip i MKI, tumor se nalazi u povoljnoj histološkoj prognostičkoj grupi (patološka klasifikacija Međunarodnog komiteta za neuroblastoma, 1999,2003). Preseci u parafinu ukalupljenog tumorskog tkiva su dostavljeni za FISH analizu n-myc amplifikacije, u Laboratoriju za medicinsku genetiku IZZZMIDS
PH nalaz broj (210/25): dostavljen je konglomerat limfnih nodusa, dimenzija 25x20x10mm i tri odvojena limfna nodusa dimenzija 13x10x5mm, 12x7x6mm i 8x6x2mm. Centralni deo nodusa ispunjen je tumorskim tkivom koje histološki u potpunosti odgovara tumorskom tkivu opisanom na biopsiji br. 209/25.
PH nalaz br. (211/25): isečak masnog tkiva bez prisustva tumorskog tkiva..

Detaljan lokalni nalaz:

Pregled: Redovni pregled. **Tegobe:** ..
Trenutno stanje bolesti: Bez relapsa.
Sistemska terapija u toku: Sistemska.

¹²³I-MIBG scintigrafija celog tela i SPECT/CT grudnog koša i karlice

Kod pacijenta je najpre sprovedena premedikacija Lugolovim rastvorom.
Radiofarmak (¹²³I-MIBG) je aplikovan sporom intravenskom injekcijom u dozi od 111 MBq. 20h nakon aplikacije radiofarmka rađena je planarna scintigrafija celog tela u AP i PA položaju, upotrebom kolimatora niske energije i visoke rezolucije. Naknadno je rađeno snimanje grudnog koša i abdomena u SPECT/CT modalitetu.

**Scintigrafski
nalaz:**

Na scintigrafiji celog tela ¹³¹I-MIBG uočava se po jedan fokus pojačane akumulacije radiofarmaka u projekciji dijafize oba femura, kao i jedan fokus u glavi desnog femura. Akumulacija radiofarmaka u nosnoj sluznici, suznim i pljuvačnim žlezdama, srcu, jetri, nadbubrežnim žlezdama i urinarnom traktu je fiziološka.
Potom je rađena statička scintigrafija nad regijom glave (lateralna projekcija) na kojoj se ne uočava fokus pojačane akumulacije radiofarmaka u okcipitalnoj kosti, viđen na prethodnoj scintigrafiji, u februaru 2025.
Potom je rađeno snimanje grudnog koša i karlice u SPECT/CT modalitetu.
Dva fokusa diskretno pojačane akumulacije radiofarmaka se uočavaju u medularnoj šupljini levog humerusa. U medularnoj šupljini glave i gornje trećine dijafize desnog femura se uočava po jedan fokus pojačane akumulacije radiofarmaka. Još jedan fokus pojačane akumulacije radiofarmaka se uočava u medularnoj šupljini srednje trećine dijafize levog femura.
SIOPEN score (osteomedularni): 5/72.

Zaključak:

U poređenju sa prethodnom scintigrafijom celog tela ¹²³I-MIBG rađenoj u februaru 2025., današnji nalaz ukazuje na značajnu regresiju prethodno viđenih promena.

Lekar specijalista:

Dr Biljana Bazlić-Đorović, Specijalista nuklearne
medicine

Potpis



Institut za onkologiju i radiologiju Srbije

Pasterova 14, 11000 Beograd

JMBG:

1005024830018

Broj istorije bolesti:

81176/25

3.1.2.3. Dnevna bolnica
Odeljenja nuklearne
medicine

OTPUSNA LISTA DNEVNE BOLNICE ODELJENJA NUKLEARNE MEDICINE

PREZIME (IME: **NOVAKOV (KRISTIAN) RELJA, 2024.**

RODITELJA) I IME:

MESTO PREBIVALIŠTA: **PAP PAVLA 8, SRBOBRAN**

LEČEN JE OD: 26.02.2025. DO: 26.02.2025. 13:30

Dijagnoza: Neuroblastoma, slabo diferentovan podtip.

St. post operationem - Adrenalectomiam lateris sinistri cum tumorectomiam et extirpatio lymphonodorum regionalis (31.1.2025. IZZZDIOV)

Neoplasma malignum secundarium lymphonodorum intraabdominalium.

Neoplasma malignum secundarium hepatis et ducti biliiferi intrahepatici.

DG: Neoplasma malignum retroperitoneaei **C48.0** Neoplasma malignum retroperitoneaei **C48.0**

PH: PH nalaz 10.2.2025. (209/25): resektat tumora u obliku inkapsuliranog nodusa, dimenzija 90x60x55mm, masa 143g. Mikroskopski opis: INPC tumorska klasifikacija. Neuroblastoma, poorly differentiated, MKI (mitotsko karioretski indeks) srednji 2-4%, ganglijska diferencijacija se uočava veoma retko, rozete su fokalno prisutne, nekroza DA, kalcifikacija DA, limfni nodusi (paraaortalni sa prisutnim metastazama - biopsija 210/25). Zaključak: Obzirom na uzrast pacijenta (8 meseci), slabo diferentovan podtip i MKI, tumor se nalazi u povoljnoj histološkoj prognostičkoj grupi (patološka klasifikacija Međunarodnog komiteta za neuroblastoma, 1999,2003). Preseci u parafinu ukalupljenog tumorskog tkiva su dostavljeni za FISH analizu n-myc amplifikacije, u Laboratoriju za medicinsku genetiku IZZZMIDS PH nalaz broj (210/25): dostavljen je konglomerat limfnih nodusa, dimenzija 25x20x10mm i tri odvojena limfna nodusa dimenzija 13x10x5mm, 12x7x6mm i 8x6x2mm. Centralni deo nodusa ispunjen je tumorskim tkivom koje histološki u potpunosti odgovara tumorskom tkivu opisanom na biopsiji br. 209/25.

PH nalaz br. (211/25): isečak masnog tkiva bez prisustva tumorskog tkiva.

Sadašnja bolest: Odojče je u periodu 9.12.24-27.12.24. prvi put hospitalizovano na IZZZDIOV zbog ultrasonografski verifikovane tumorske promene u abdomenu. UZ abdomena (19.9.2024): Medijalno od donjeg pola levog bubrega ka retroperitoneumu evidentira se ekspanzivna jasno ograničena solidna cistična promena, aproksimativnih dimenzija 55x60x87mm, sa intralezionim kalcifikatima, UZ karakteristika neuro/nefroblastoma. Potom urađena dopunska Dg - MR abdomena (13.12.2024): U levom hemiabdomenu, prevvertebralno, paraaortnoretropankreatično, prerenalno evidentira se velika, relativno jasno ograničena ovalna inkapsulirana tumorska promena nekroze, dimenzija 90x61x60mm (CCxLLxAP) sa zonama krvarenja, hiper i hipovaskularnim zonama nekroze. Tumor ishodišta retroperitoneuma, bez znakova infiltracije spinalnih korenova. U posteriornom aspektu zahvata hilus bubrega, potiskuje levu renalnu arteriju za gornji pol (prisutne dve renalne arterije), i renalnu venu posteriorno i kaudalno, kao i levi bubreg put posteriorno, bez sigurnih znakova infiltracije. Medijalno, tumor u bliskom kontaktu sa abdominalnom aortom bez znakova infiltracije, anteriorno potiskuje lijenalnu arteriju i venu kao i rep pankreasa, bez znakova infiltracije, kranijalno u bliskom kontaktu sa želucem i slezinom, koje potiskuje. Medijalno od tumora retroperitonealni in 15x11mm. Jetra urednih dimenzija. U parenhimu jetre više fokalnih lezija, u desnom režnju veličine do 4mm, u levom solitarna lezija veličine 3,3mm, koje su malih dimenzija za detaljnu evaluaciju, ali pokazuju restrikciju difuzije molekula vode - u prvom redu sek. dep. Pankreas normalne veličine, homogene strukture. Slezina maksimalnog dijametra 72mm, bez MR detektabilnih fokalnih lezija. Splenikul 12mm. Bubrezi su očuvane debljine parenhima. Desna nadbubrežna žlezda uobičajene MR morfologije, leva se otežano vizualizuje. Abdominalna aorta bez grubih patoloških promena. Ne detektuju se signifikantno uvećani peritonealni i retroperitonealni LN. Minimalna količina slobodne tečnosti u abdomenu. U bazalnim segmentima pluća zone smanjene aeracije (pregled u opštoj anesteziji), nema pleuralnog izliva.

Dana 31.1.2025. urađena je operacija: načini se leva subkostalna laparotomija, te se pristupi trbušnoj šupljini. Načini se mobilizacija transferalnog i levog kolona, te se pristupi retroperitoneumu. Uočava se jasno ograničena tumorska promena porekla levog nadbubrega dimenzija 10x8x6cm koja prekriva delimično levi bubreg, ali ga ne infiltrira.

Postupnom preparacijom tumorska promena se odvoji iz svoje lože. U celosti se ekstirpira bez povrede slezine, želuca i pankreasa. Načini se limfadenektomija uvećanih paraortalnih limfatika. Plasira se dren u ložu nadbubrega. Rekonstrukcija rane po anatomskim slojevima. Operativni period protekao uredno. Preparati poslani na PH analizu: I - levi nadbubreg, II - paraaortalne lgl, III - deo gerota fascije levog bubrega uz sam tumor.

PH nalaz glasi:

(209/25): resektat tumora u obliku inkapsuliranog nodusa, INPC tumorska klasifikacija. Neuroblastoma, poorly differentiated.

(210/25): dostavljen je konglomerat limfnih nodusa. Centralni deo nodusa ispunjen je tumorskim tkivom koje histološki u potpunosti odgovara tumorskom tkivu opisanom na biopsiji br. 209/25.

(211/25): isečak masnog tkiva bez prisustva tumorskog tkiva.

Zaključak: Obzirom na uzrast pacijenta (8 meseci), slabo diferentovan podtip i MKI, tumor se nalazi u povoljnoj histološkoj prognostičkoj grupi (patološka klasifikacija Međunarodnog komiteta za neuroblastoma, 1999,2003).

Indikovana je dodatna dijagnostička obrada sa ciljem staging -a bolesti, zbog čega se dete danas prima u Dnevnu bolnicu Odeljenja nuklearne medicine IORS radi scintigrafije celog tela pomoću I123 MIBG.

Status praesens: Na prijemu muško odojče, uzrasta 9,5 meseci afebrilan, očuvane svesti, dobrog opšteg stanja, urednih vitalnih parametara. Na prednjem trbušnom zidu postoperativni ožiljak.

Scintigrafski nalaz: Na scintigrafiji celog tela 131I-MIBG vizualizuju se silvene zone pojačane akumulacije radiofarmaka duž celog kičmenog stuba, u gornjim i donjim ekstremitetima, u sternumu, kao i u kostima karlice. Fokus pojačane akumulacije se uočava u okcipitalnoj kosti.

Potom je rađeno snimanje donje polovine glave, vrata, grudnog koša, abdomena i karlice u SPECT/CT modalitetu:

Na niskodoznom CT-u bez kontrasta se uočava zona izmenjene koštane strukture, okvirnog dijametra 14mm u okcipitalnoj kosti, koja pojačano akumulira radiofarmak.

U posterobazalnom segmentu pluća obostrano se uočavaju zone konsolidacije parenhima, bez pojačane akumulacije radiofarmaka.

Na niskodoznom CT-u bez kontrasta se uočava jetra koja je homogena, bez fokusa pojačane akumulacije radiofarmaka.

Difuzno u kičmenim pršljenovima se uočava umereno pojačana akumulacija radiofarmaka, nešto izraženije u lumbalnom i sakralnom delu.

Difuzno u kostima gornjih ekstremiteta, sternumu, u kostima donjih ekstremiteta i preostalim kostima karlice uočava se intenzivna akumulacija radiofarmaka.

Zaključak: Pojačana akumulacija radiofarmaka uočava se u kostima aksijalnog i apendikularnog skeleta - ukazuje na aktivnu osnovnu bolest.

SIOPEN skor (osteomedularni): 61/72.



Načelnik Odeljenja

dr sc. med. Marina Popović Krneta

Ordinirajući lekar

Dr Biljana Bazić-Đorović, Specijalista nuklearne medicine

Pacijent je, od strane ordinirajućeg lekara, usmeno upoznat sa neophodnim informacijama o oboljenju, merama lečenja i mogućim posledicama kako je to propisano čl. 11 Zakona o zdravstvenoj zaštiti.





Institut za zdravstvenu zaštitu
dece i omladine Vojvodine

Hajduk Veljkova 10, Novi Sad
Tel: 021/488-0444
Fax: 021/420-452

Ime i prezime:	RELJA NOVAKOV	JMBG: 1005024830018	Datum rođenja:	10.05.2024.
Adresa:	SRBOBRAN, PAP PAVLA 8	Telefon:	Matični broj:	912

Ambulanta za hematologiju i onkologiju 021/48-80-444 lok. 548

SPECIJALISTIČKI IZVEŠTAJ

Datum: 05.05.2025. 11:54

Dijagnoze: Neoplasma malignum retroperitoneaei C480 Status post operationem (31.01.25) Adrenalectomiam lateris sinistri cum tumerectomiam et extirpatio lymphonodorum regionalis PH: Neuroblastoma, slabo diferentovan podtip. Haemotherapiam in curso (intermediate risk neuroblastoma, stage M, MYCN non amplified, <12 meseci, SG 10) Nasopharyngitis acuta J00

Anamneza: Kontrola pre planiran MIBG. Snimanje je zakazano u Beogradu za 07. i 08. maj 2025. godine. Majka navodi da je dete od pre 3 dan rehljeno, kašlje i curi mu nos, stavlja Marisol u nosnice i aspiriral sekret. Dečak boluje od neuroblastoma. U decembru 2024. godine je UZ uočena tumorska masa retroperitoneuma, potom je urađeno MR snimanje (Velika relativno ograničena hipercelularna tumorska promena levog hemiabdomena retroperitonealnog ishodišta sa zonama krvarenja i hipovaskularnim/nekrotičnim zonama diferencijalno dijagnostički može odgovarati neuroblastomu, druga etiologija se ne isključuje. Opisane promene u jetri u prvom redu odgovaraju sekundarnim depozitima). Dana 31.01.2025. godine urađen je operativni zahvat (tumorektomija sa reg. limfadenektomijom). PH nalaz: Obzirom na uzrast pacijenta (8 meseci), slabo diferentovan podtip i MKI, tumor se nalazi u povoljnoj histološkoj prognostičkoj grupi (patološka klasifikacija Međunarodnog komiteta za neuroblastoma, 1999, 2003). N-myc amplifikacija negativna. Konglomerat limfnih nodusa dimenzija- centralni deo nodusa ispinjen je tumorskim tkivom koje je histološki u potpunosti odgovara tumorskom tkivu opisanom na biopsiji PH nalaz isečka masnog tkiva bez prisustva tumorskog tkiva. Potom je urađeno MIBG snimanje (IORS Bg, 26.02.2025. godine): na scintigrafiji celog tela 131I-MIBG vizualizuju se slivene zone pojačane akumulacije radiofarmaka duž celog kičmenog stuba, u gornjim i donjim ekstremitetima, u sternumu, kao i u kostima karlice. Fokus pojačane akumulacije se uočava u okcipitalnoj kosti. Potom je rađeno snimanje donje polovine glave, vrata, grudnog koša, abdomena i karlice u SPECT/CT modalitetu: na niskodoznom CT-u bez kontrasta uočava se zona izmenjene koštane strukture, okvirnog dijametra 14mm u okcipitalnoj kosti, koja je pojačano akumulirala radiofarmak. U posterobazalnom segmentu pluća obostrano se uočavaju zone konsolidacije parenhima, bez pojačane akumulacije radiofarmaka. Na niskodoznom CT-u bez kontrasta se uočava jetra koja je homogena, bez fokusa akumulacije radiofarmaka. Difuzno u kičmenim pršljenovima se uočava umereno pojačana akumulacija radiofarmaka, nešto izraženije u lumbalnom i sakralnom delu. Difuzno u kostima gornjih ekstremiteta, sternuma, u kostima donjih ekstremiteta i preostalim kostima karlice uočava se intenzivna akumulacija radiofarmaka. Zaključak: pojačana akumulacija radiofarmaka uočava se u kostima aksijalnog i apendikularnog skeleta - ukazuje na aktivnu osnovnu bolest. SIPEN skor (osteomedularni): 61/72. Molekularna-citogenetička (FISH) analiza statusa MYCN onkogene, 1p36 i 11q22.3 regiona: nema amplifikacije MYCN onkogene, nema delecije 11 regiona (11q22.3), prisutan gubitak 1p36.31 (SRD regiona). Imunofenotipizacija ćelija koštane srži na prisustvo ćelija neuroblastoma (iz obe prednje ilijačne kriste): analizom membranskog i intraćelijskog fenotipa ispitivanih ćelija u oba uzorka koštane srži je uočena minimalna količina patoloških ćelija imunofenotipskih karakteristika ćelija neuroblastoma. Na osnovu sprovedenih dijagnostičkih pretraga (scintigrafski dokazana aktivna bolest u apendikularnom i aksijalnom

skeletu, NMYC amplifikacija negativna, SCA+, delecija 1p36.31, uzrast <12 meseci) bolest je svrstana u grupu intermedijarnog rizika. Dana 19.03.2025. započeta je hemioterapija (intermediate risk neuroblastoma, stage M, MYCN non amplified, <12 meseci, SG 10). Plasiran je Hickman kateter. Sprovedena su 2 ciklusa VP/Carbo. Nakon toga primao po potrebi filgrastim, zbog granične vrednosti CRP-a i neutropenije, 24.04.25 započeta je th Pancef koju dobija (nema evidentnih znakova infekcije) Transfuziju filtriranih eritrocita primio 24.04.2025. godine.

- Pregled:** Na pregledu muško odojče uzrasta 11 meseci, afebrilan, dobrog opšteg stanja. TT 11.5 kg Koža bledoružičasta, očuvanog turgora i elasticiteta. LN se ne palpiraju kao uvećani na predilekcionim mestima. U nosnicama prisutan gust, zamućen, žut delom sasušen sekret. Ždrela hiperemično, niz zadnji zid ždrela se sliva gore opisan sekret. Auskultatorni nalaz na sru i plućima je uredan. Trbuh palpatorno mek, ne odaje se utisak bolne osetljivosti.
- Dijagnostika:** CRP 5.9 mg/L, Le 11.1 $10^9/L$ (Neu 49.4%, Lym 40.7%, Mon 8.3%), Er 3.80 $10^{12}/L$, Hgb 107 g/L, Hct 30.5%, MCV 80.3 fl, MCH 28.2 pg, MCHC 351 g/L, Trc 214 $10^9/L$. CK 3.594 ukat/L (0.42-2.87). Glikemija, elektroliti seruma, ukupni proteini, albumin, urea, kreatinin, ac. uricum, bilirubini, AST, ALT, GGT, ALP, LDH, amilaza i lipaza u granicama referentnih vrednosti.
- Uradjeno:** održavanje prohodnosti Hickman katetera.
- Terapija:** Fluconal caps 1x50mg per os,
Bactrim tbl. 480mg, 2x1/3 tbl. na drugi dan
Probiotic caps 1x1 per os
Rudićeve kapi naizmenično sa Marisol kapima u nosnice 2x1 kap u svaku nosnicu, nakon 15-tak min, aspiracija sekreta

Dan pred planirano MIBG snimanje započeti primenu sol. Lugoli 6+5 kapi i nastaviti je tokom 5 dana.

- Kontrola:** O terminu narednog MIBG pregleda bićemo obavешteni naknadno sa IORS Beograd.
Kontrola kod svog pedijatra, po potrebi u Institutu.
Ponovno održavanje prohodnosti Hickman katetera po dogovoru.

M.P.

Prof. dr sc. **JOVANKA KOLAROVIĆ**
Lekar
Prof. dr Jovanka Kolarović
Specijalista pedijatar - hematolog
(potpis i faksimil lekara specijaliste)

*Napomena - Na osnovu člana 11. Zakona o pravima pacijenata, pacijentu, odnosno njegovom zakonskom zastupniku, dato je obaveštenje o dijagnozi i prognozi bolesti; cilju i koristi od predložene medicinske mere, vremenu trajanja i mogućim posledicama preduzimanja, odnosno nepreduzimanja predložene medicinske mere; vrsti i verovatnoći mogućih rizika, bolnim i drugim sporednim ili trajnim posledicama; alternativnim metodama lečenja; mogućim promenama pacijentovog stanja posle preduzimanja predložene medicinske mere, kao i mogućim nužnim promenama u načinu života pacijenta, dejstvu lekova i mogućim sporednim posledicama tog dejstva.

*Napomena ustanove: Za kontrolni pregled neophodan je adekvatan (važeći) uput iz nadležnog doma zdravlja, a za pacijente sa prebivalištem van teritorije Južnobačkog upravnog okruga potrebna je i ocena („overa uputa“) lekarske komisije mesno nadležne filijale RFZO.

РЕПУБЛИКА СРБИЈА
АУТОНОМНА ПОКРАЈИНА ВОЈВОДИНА
Општина Србобран
Центар за социјални рад Србобран
Број: 553-65-5506/2025
Датум: 10.09.2025.
Адреса: Светог Саве 15
Број телефона: 021/730-177
Меил адреса: srbobran.csr@minrzs.gov.rs

ПИСАРНИЦА ОПШТИНСКЕ УПРАВЕ СРБОБРАН

ПРИМЉЕНО:		12. 09. 2025		
Орган	Орг. јед.	Б Р О Ј	ПРИЛОГ	ВРЕДНОСТ

Одељење за јавне службе, управу, заједничке послове и људске ресурсе

Предмет: опсервација породице по молби Коломпар Барбаре за финансијску подршку
за малолетног Новаков Рељу, Србобран, Пап Павла 8

У Центру за социјални рад општине Србобран је дана 05.09.2025. године примљен захтев за достављање налаза и мишљења у вези финансијске подршке Коломпар Барбари из Србобрана, а поводом болести њеног сина Новакови Реље.

Спроведен је поступак и у оквиру истог утврђене су следеће чињенице:

Малолетни Реља Новаков је рођен 10.05.2024. године. У децембру 2024. године, код њега је уочена туморска маса у трбушној шупљини, те је дијагностиковано – Neoplasma malignum retroperitoneaei C480. Урађена је операција и био је подвргнут хемиотерапији. Редовно му се врше прегледи и снимања. Последњу хоспитализацију је имао у периоду од 21.07.2025. године до 24.07.2025. године на Институту за здравствену заштиту деце и омладине Војводине.

Породицу малолетног Реље Новаков, поред њега чине његова мајка Коломпар Барбара и отац Новаков Кристиан. Коломпар Барбара је рођена 15.02.2003. године. Остварује право на накнаду зараде за рад у месечном износу од 64.463,49 динара. Новаков Кристиан је рођен 04.04.2001. године. Он је запослен и за август 2025. године остварио је месечну зараду у износу од 99.903,27 динара. Власник је путничког возила марке BMW, произведеног 2010. године са важењем регистрације до 09.05.2026. године. Породица у свом власништву нема непокретне имовине. За малолетног Новаков Рељу, породица остварује увећани додатак за помоћ и негу другог лица у месечном износу од 41.351,00 динара. С обзиром на тешку болест детета, те чињеницу да породица има увећане трошкове за путовање на прегледе, дана 12.08.2025. године, породици је одобрена једнократна новчана помоћ у износу од 10.000,00 динара.

Полазећи од горе наведеног истичемо да малолетни Новаков Реља није корисник права на новчану социјалну помоћ, али остварује право на увећани додатак за помоћ и негу другог лица, односно корисник је одређених права из области социјалне заштите.

ДИРЕКТОР
Светлана Драгутиновић





РЕПУБЛИКА СРБИЈА
АУТОНОМНА ПОКРАЈИНА
ВОЈВОДИНА
ОПШТИНА СРБОБРАН
Општинска управа
Одељење за јавне службе, управу,
заједничке послове и људске ресурсе
Број: 003674088 2025 08910
004 005 000 001 04 005
Дана: 12.09.2025. године
21480 Србобран, Трг Слободе бр. 2
Тел: 021/730-020; Факс: 021/731-079
E-mail: srbobran@eunet.rs

ОПШТИНСКО ВЕЋЕ СРБОБРАН

Предмет: Извештај по захтеву за доделу средстава по молби Барбаре Коломпар за малолетног сина Рељу Новаков из Србобрана за финансијску подршку породице поводом болести.

Дана 12.09.08.2025. године, Општинска управа Србобран, запримила је опсервацију Центра за социјални рад општине Србобран, број 553-65-5506/2025 од 10.09.2025. године. Опсервација породице је сачињена по основу поднете молбе Барбаре Коломпар за финансијску подршку за малолетног сина Рељу Новаков из Србобрана, ул. Пап Павла бр. 8, поводом болести.

Барбаре Коломпар се дана 02.09.2025.године, обратила захтевом за признавање права на интервентну новчану помоћ. У захтеву је навела да им је неопходна новчана помоћ, услед болести сина малолетног Реље Новаков.

У опсервацији породице од стране Центра за социјални рад општине Србобран, број 553-65-5506/2025 од 10.09.2025. године, наведене су чињенице да је малолетни Реља Новаков рођен 10.05.2024. године, те да је у децембру 2024. године код њега уочена туморска маса у трбушној дупљи, те је дијагностиковано – Neoplasma malignum retroperitoneaei C480. Урађена му је операција и био је подвргнут хемотерапији. Редовно му се врше прегледи и снимања. Последњу хоспитализацију је имао у периоду од 21.07.2025. године до 24.07.2025. године на Институту за здравствену заштиту деце и омладине Војводине. Породицу малолетног Реље Новаков, поред њега чине мајка Барбара и отац Кристиан Новаков. Барабара Коломпар је рођена 15.02.2003. године, која оставрује право на накнаду зараде за рад у месечном износу од 64.463,49 динара. Кристиан Новаков је рођен 04.04.2001. године, који је запослен и за месец август 2025. године остварио је месечну зараду у износу од 99.903,27 динара, власник је путничког возила марке BMW, произведеног 2010. године са важећом регистрацијом до 09.05.2026. године. Породица у свом власништву нема непокретне имовине. За малолетног Рељу Новаков породица остварује увећани додатак за помоћ и негу другог лица у месечном износу од 41.351,00 динара. С обзиром на тешку болест детета, те чињеницу да породица има увећане трошкове за путовања на прегледе, дана 12.08.2025. године, породици је одобрена једнократна новчана помоћ у износу од 10.000,00 динара. Малолетни Реља Новаков није корисник права на новчану социјалну помоћ, али остварује право на увећани додатак за помоћ и негу другог лица, односно корисник је одрђених права из области социјалне заштите.

На основу члана 16. Одлуке о правима у социјалној заштити општине Србобран ("Службени лист општине Србобран" број 15/2016 и 7/2019): "Интервентна новчана помоћ обезбеђује се

појединцу или породици, која се нађе у стању тренутне потребе, које не могу самостално превазићи.

Висина интервентне новчане помоћи утврђује се у зависности од потреба и стања појединца односно породице, према мишљењу Центра за социјални рад и процене Општинског већа у сваком појединачном случају.

Интервентна новчана помоћ може се доделити највише два пута у току календарске године, с тим да укупан износ интервентне новчане помоћи исплаћене у току године не може бити већи од две просечне нето зараде по запосленом на територији Општине у месецу који претходи месецу у коме се врши исплата.”

На основу опсервације породице од стране Центра за социјални рад општине Србобран, и података о просечној нето заради по запосленом на територији Општине, ово Одељење предлаже да се захтев Барбаре Коломпар за малолетног сина Релју Новаков из Србобрана за финансијску подршку породице поводом болести усвоји с обзиром на чињеницу да породица има увећане трошкове, а пре свега да је у питању тешка болест детета, као и савета од стране лекара да се Релја Новаков води на планину за ефикаснији опоравак и да се одобри интервентна новчана помоћ у висини од 83.260,00 динара.

Руководилац Одељења
Славица Человић

На основу члана 46. Закона о локалној самоуправи („Службени гласник Републике Србије“ број 129/2007, 83/2014 - други закон, 101/2016 - други закон и 47/2018 и и 111/2021- други закон), члана 67. Статута општине Србобран („Службени лист општине Србобран“ број 4/2019, 20/2019 и 6/2022), члана 16. Одлуке о правима у социјалној заштити општине Србобран ("Службени лист општине Србобран" број 15/2016 и 7/2019), члана 2. и 38. Одлуке о Општинском већу („Службени лист општине Србобран“ бр. 10/2008 и 10/2017) и члана 66. став 1. Пословника Општинског већа општине Србобран („Службени лист општине Србобран“ бр. 2/2009, 11/2017 и 26/2017), Општинско веће на __ седници одржаној _____ године размотрило је Извештај Одељења за јавне службе, управу, заједничке послове и људске ресурсе и поводом истог донело следећи

ЗАКЉУЧАК

Општинско веће прихвата Извештај Одељења за јавне службе, управу, заједничке послове и људске ресурсе по захтеву Барбаре Коломпар за доделу интервентне новчане помоћи за малолетног сина Рељу Новаков из Србобрана.

Одобрава се износ од 83.260,00 динара Барбари Коломпар из Србобрана, ул. Пап Павла бр. 8, на име интервентне новчане помоћи.

ПРЕДСЕДНИК ОПШТИНСКОГ ВЕЋА
СРБОБРАН
Радивој Дебељачки